

Diectofimosis renal, abdominal e intraprostática en un canino

Diectofimosis renal, abdominal and intraprostatic in a canine

Butti, Marcos Javier¹; Gamboa, María Inés¹; Terminiello, Jonatan²; Urbiztondo, Magdalena²; Polizzi, Constanza³; Acosta, Carina³; Franchini, Gisela⁴ y Radman, Nilda Ester¹

RESUMEN: La Diectofimosis es una parasitosis ocasionada por *Diectophyme renale*, de ciclo biológico heteroxeno, cosmopolita y zoonótico. Los hospedadores naturales son principalmente mustélidos y otros carnívoros. Los huevos se eliminan con la orina del hospedador definitivo y son ingeridos por un oligoqueto de agua dulce. El adulto generalmente se encuentra en el riñón derecho; sin embargo, se ha descrito en riñón izquierdo, cavidad abdominal, cavidad torácica, uréteres, vejiga, uretra, útero, bolsa ovárica, glándula mamaria, escroto, hígado, estómago, tejido subcutáneo, formando quistes pararenales y en canal medular. La infección se considera ectópica si se recupera un adulto fuera de los riñones. El objetivo fue describir un caso de diectofimosis canina de localización intraprostática en un macho de 3 años de edad. Al examen clínico el canino presentaba pelaje hirsuto y moderada disminución del peso corporal, con signos de obstrucción urinaria, dolor abdominal, tenesmo urinario, disuria y hematuria. Ecográficamente se observó la glándula prostática hipertrofiada, con una neoformación cavitaria de pared gruesa y un ejemplar de *Diectophyme renale* causando un absceso en su interior. Mediante laparotomía exploratoria se extrajeron una hembra y un macho de cavidad abdominal y 5 hembras y 2 machos del riñón derecho, además del macho intraprostático. Sería de importancia en medicina veterinaria incluir la diectofimosis entre los diagnósticos diferenciales en caninos de sexo masculino que presenten obstrucción urinaria, urolitiasis, prostatomegalia (prostatitis, abscesos, hiperplasia, neoplasias), especialmente en zonas endémicas. Se concluye destacando la relevancia del diagnóstico temprano de los casos de diectofimosis errática.

Palabras clave: *Diectophyme renale*, migración ectópica, intraprostático, canino.

ABSTRACT: Diectophymosis is a parasitosis caused by *Diectophyme renale* with heteroxen biological cycle, cosmopolitan and zoonotic parasite. The natural hosts are mainly mustelids and other carnivores. The eggs are released with the definitive host's urine and ingested by a freshwater oligochaete. The adult is usually in the right kidney. However, it has been described in the left kidney, abdominal cavity, thoracic cavity, ureters, bladder, urethra, uterus, ovarian pouch, mammary gland, scrotum, liver, stomach, subcutaneous tissue, forming pararenal cysts and medullary canal. The infection is considered ectopic if an adult was recovered outside the kidneys. The objective was to describe a case of canine diectophymosis of intraprostatic location in a male 3 years old. At the clinical examination, the canine showed hirsute hair and moderate decrease in body weight, with signs of partial urinary obstruction, abdominal pain, urinary tenesmus, dysuria and hematuria. Ultrasound scanned the hypertrophied prostate gland, with a thick-walled cavitary neoformation and a specimen of *Diectophyme renale* causing an abscess inside. Through exploratory laparotomy, one female and one male were removed from the abdominal cavity, and 5 females and 2 males from the right kidney, in addition to the intraprostatic male. Diectophymosis should be included among differential diagnoses in male canines with urinary obstruction, urolithiasis, prostatomegaly (prostatitis, abscesses, hyperplasia, neoplasms), especially in endemic areas. It is concluded by highlighting the relevance of the early diagnosis of erratic diectophymosis.

Keywords: *Diectophyme renale*, ectopic migration, intraprostatic location, canine.

¹Cátedra de Parasitología Comparada, Laboratorio de Parasitosis Humanas y Zoonosis Parasitarias. Facultad de Ciencias Veterinarias (FCV), Universidad Nacional de La Plata (UNLP), 1900 La Plata, Buenos Aires Argentina. ²Servicio Central de Cirugía, Facultad de Ciencias Veterinarias (FCV), Universidad Nacional de La Plata (UNLP), 1900, La Plata, Buenos Aires Argentina. ³Centro de Ciencias Veterinarias (CCV). Universidad Maimónides (UMAI), Buenos Aires, Argentina. ⁴INIBIOLP-CONICET, Facultad de Ciencias Médicas. Universidad de La Plata, 1900, La Plata, Buenos Aires Argentina.

Correspondencia: mbutti@fcv.unlp.edu.ar

INTRODUCCIÓN

La Dioctofimosis es una parasitosis ocasionada por el nematode *Dioctophyme renale* (Goeze, 1782) perteneciente a la superfamilia Dioctophymatoidea (Enoplidae, Dioctophymatidae), de ciclo biológico heteroxeno, cosmopolita y zoonótico (Measures, 2001). Los hospedadores naturales son principalmente mustélidos (Measures, 2001) y otros carnívoros (Mascarenhas et al., 2019). Sin embargo, se lo ha hallado en gran variedad de animales herbívoros, omnívoros y también en humanos (Yang et al., 2019).

Los huevos eliminados con la orina del hospedador definitivo, continúan su desarrollo en ambiente acuático, al ser ingeridos por el hospedador intermediario, un oligoqueto de agua dulce (Mace y Anderson, 1975). Dentro de este organismo desarrolla hasta larva 3 (L3), completándose el ciclo cuando el hospedador definitivo ingiere al invertebrado infectado, o algún hospedador paraténico (peces, ranas, sapos) (Pedrassani et al., 2009). En los hospedadores definitivos, los estadios larvarios (L3) se liberan, atraviesan la pared del duodeno y migran hacia el hígado, donde mudan a L4. Pasan a cavidad peritoneal, donde alcanzan el estadio de L5, que habitualmente llegan al riñón derecho, donde maduran sexualmente, copulan e inician la oviposición (Mace y Anderson 1975). Los adultos pueden causar severos daños al parénquima renal por destrucción de corteza y médula, dejando solo la cápsula. En caninos son frecuentes las localizaciones extrarrenales, cuya causa se cree que podría ser la ruta que realizan las L3 en su trayecto. Si éstas atraviesan la pared gástrica por su curvatura menor, los adultos se localizan en cavidad abdominal, mientras que, si lo hacen a través de la curvatura mayor, se ubican en el riñón izquierdo (Osborne et al., 1969)

El parásito generalmente se encuentra en el riñón derecho; sin embargo, se puede observar en el riñón izquierdo, cavidad abdominal, cavidad torácica (Meyer et al., 2016), uréteres, vejiga, uretra (Stainki et al., 2011), útero, bolsa ovárica, glándula mamaria, escroto, hígado, estómago y tejido subcutáneo (de Souza, 2019; Paras et al., 2018; Radman et al., 2017), formando quistes pararrenales (Butti et al., 2016) o en canal medular (Bach, 2016).

La infección se considera ectópica si se recupera un adulto *D. renale* fuera de los riñones (Paras et al., 2018).

La dioctofimosis puede cursar de manera asintomática, al compensar el riñón sano la pérdida de funcionalidad del afectado, o manifestarse por cólicos renales, hematuria, adelgazamiento progresivo, dolor abdominal, peritonitis, vómitos, diarrea y deshidratación.

28 El período prepatente en caninos varía entre 135 y 180 días (Mace y Anderson, 1975), sin embargo, se

lo ha hallado parasitando cachorros a partir de los 3 meses de vida (Butti et al., 2018).

Esta parasitosis es endémica en la región nordeste del país y en la costa del Río de La Plata, Argentina. Un estudio realizado recientemente en Ensenada (ribera del Río de La Plata), muestra una prevalencia de *D. renale* en caninos de 35,3% (Radman et al., 2017).

El objetivo del presente trabajo fue describir un caso de dioctofimosis canina de localización intraprostática.

CASO CLÍNICO

En el marco del proyecto de Voluntariado Universitario "Por un barrio saludable" durante el año 2019 se asistió mensualmente al barrio "El Molino", ubicado en el Municipio de Ensenada, Provincia de Buenos Aires, República Argentina (34° 49' S, 57° 58' W).

Se presentó a la consulta un canino macho, de raza bóxer, de 3 años de edad. Al examen clínico presentaba pelaje hirsuto y moderada disminución del peso corporal, con signos de obstrucción urinaria parcial de 3 días de evolución, dolor abdominal, tenesmo urinario, disuria y hematuria. La encuesta epidemiológica indicaba que el canino con frecuencia deambulaba libremente por el barrio, bebía agua de las zanjas y alguna vez se había alimentado con ranas, peces o anguilas de la zona.

Se extrajeron 5 ml de sangre por punción venosa, previa asepsia de la vena cefálica del animal para la realización del hemograma completo y la determinación de urea (método enzimático) y creatinina (método colorimétrico).

Los valores de creatinina y de las proteínas totales se encontraban elevados y el hematocrito era de 49%, debido a un cuadro de deshidratación leve, del 5-6 %.

Se realizó una ultrasonografía abdominal con un equipo portátil Sonoescape A6, con sonda microconvex de 4-9 Mhz, mediante la colocación de un gel conductor de acople. En el riñón derecho se observó nefromegalia (9 cm x 4,6 cm), pérdida de la ecoestructura, borde capsular irregular hiperecoico, sin diferenciación córtico-medular, contenido anecoico líquido, y múltiples formaciones concéntricas hiperecoicas con centro hipoecoico, sugerentes de la presencia de *Dioctophyme renale*. Fluido anecoico libre en cavidad abdominal y perirrenal (retroperitoneal), con engrosamiento hiperecoico homogéneo e irregular, sugerente de peritonitis difusa. Linfadenopatía reactiva en linfonodos mesentéricos, que se mostraron de mayor tamaño, fusiformes, con bordes regulares y parénquima hipoecoico homogéneo.

En proyección del lóbulo caudado y lateral derecho hepático, se observó la presencia de un ejemplar de *Dioctophyme renale* libre en cavidad abdominal.

Otras estructuras del tracto genitourinario presentaron alteraciones diversas. El riñón izquierdo

presentó nefromegalia compensatoria y dilatación de las vías de colección. La pelvis y los divertículos renales se mostraron dilatados, sugiriendo hidronefrosis incipiente. La vejiga se hallaba pletórica, de pared conservada y contenido anecoico, con ecos en suspensión. En la uretra se evidenció dilatación de 9,8 mm en la región preprostática, debido a la obstrucción de su porción prostática. La glándula prostática presentó prostatomegalia, parénquima hipoecoico, heterogéneo, con neoformación cavitaria intraprostática de 7 cm de diámetro, pared gruesa ecogénica y contenido anecoico particulado. En su interior se observó la presencia de un ejemplar de *Dioctophyme renale* causando un absceso intraprostático (fig. 1).

En la admisión del paciente se implementó un plan de fluidoterapia con ringer lactato, a una tasa de infusión constante de 10 ml/kg/h. Luego de los primeros 60 minutos, se llevó a cabo la inducción anestésica con midazolam y propofol intravenoso, hasta alcanzar el plano de intubación orotraqueal. Se intubó el paciente y se conectó a un circuito circular de anestesia inhalatoria, en el cual se empleó isoflurano como agente de mantenimiento anestésico. Además, se administraron por vía intravenosa cefalotina como antibiótico profiláctico y tramadol como analgésico.

Al abordar la cavidad abdominal se observó considerable cantidad de líquido sanguinolento y signos de peritonitis. Se realizó laparotomía exploratoria a partir de la que se extrajeron dos ejemplares libres de *D. renale*, una hembra de 27 cm de cavidad abdominal y un macho de 15,5 cm sobre la cara parietal del lóbulo medial izquierdo del hígado. Mediante la nefrectomía derecha se extrajeron 7 ejemplares, 5 hembras de 73 cm, 48 cm, 46 cm, 45 cm y 41 cm, y 2 machos de 23 cm y 15 cm

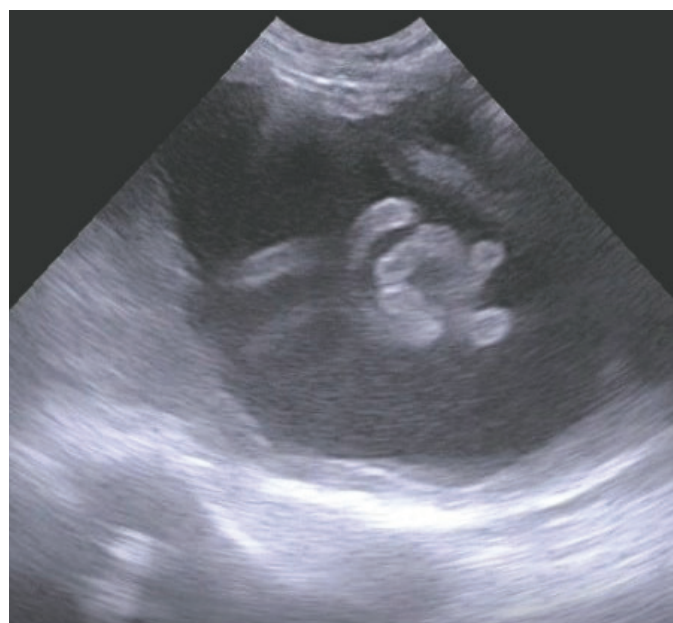

Figura 1. Imagen ultrasonográfica de la glándula prostática conteniendo un adulto de *Dioctophyme renale*

respectivamente del interior del órgano mencionado. Se abordó la próstata (fig 2), constatando la presencia de un absceso intraprostático y un ejemplar macho de *Dioctophyme renale* de 24,6 cm.

Posterior a la cirugía, se administró dipirona por vía intravenosa como refuerzo de la analgesia. Para el post operatorio se indicó un protocolo antibiótico constituido por cefalexina y clindamicina vía oral.

El paciente se mantuvo con sondaje vesical durante 24 horas, al cabo de las cuales recuperó la permeabilidad uretral.

Dentro de las 72 hs posteriores a la cirugía se extrajo sangre del paciente para control de hemograma, urea y creatinina, comprobando el restablecimiento de los valores normales.

DISCUSIÓN

El canino diagnosticado procedía de un área endémica de dioctofimosis. Se trata de un sitio precarizado, ubicado sobre la margen sedimentaria del Río de La Plata, en el que las manzanas se encuentran rodeadas de zanjas y sufren constantes inundaciones por crecientes del río mencionado. Los perros frecuentemente deambulan por el barrio, beben el agua de las zanjas y se alimentan con ranas, peces y anguilas. En un estudio previo realizado por nuestro equipo en el área, se detectó una prevalencia de dioctofimosis canina de 35,3% (244/692). Sobre el total de animales positivos, 215 (88,1%) presentaban dioctofimosis renal y 29 (11,9%) alguna localización extrarrenal, de los que 14 (6,6%) tenían ambas ubicaciones (renal y ectópica). La localización extrarrenal más frecuente entre los perros de la zona, fue la abdominal (n=13). En ese estudio se halló asociación entre los perros parasitados y el consumo de agua de las zanjas, así como también, la alimentación con peces, ranas y/o anguilas del lugar (Mascarenhas *et al.*, 2019; Pedrassani *et al.*, 2006; Radman *et al.*, 2017). La encuesta epidemiológica del caso descrito, permitió identificar en el canino analizado, dos de las variables de riesgo de infección, como son, beber agua de las zanjas y alimentarse con ranas-peces del lugar.

Las infecciones ectópicas son aquellas en las que se recuperan adultos de *D. renale* fuera de los riñones (Paras *et al.*, 2018). En una reciente revisión de casos de dioctofimosis en animales de compañía en América, la ubicación más común para las infecciones ectópicas fue la cavidad abdominal, seguida de otros puntos del tracto urinario (Paras *et al.*, 2018).

En la República Argentina, se han descrito casos extrarrenales en cavidad abdominal, cavidad torácica, bolsa testicular, tejido mamario, entre varias otras (Gonçalves Hitta y Ricciardi Dalmao, 2015). El presente caso, se trata de un canino multiparasitado por un total de 10 vermes, 2 ejemplares libres en abdomen

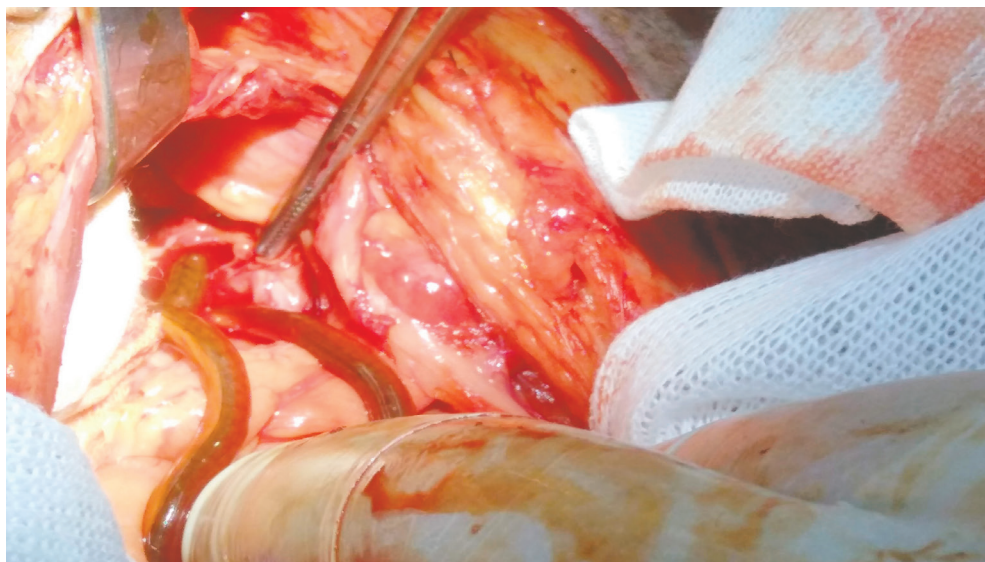


Figura 2. Extracción quirúrgica de *D. renale* de la glándula prostática

7 en riñón derecho y 1 en glándula prostática. Sería de importancia en medicina veterinaria incluir la dioctofimosis entre los diagnósticos diferenciales en caninos de sexo masculino que presenten obstrucción urinaria, urolitiasis, prostatomegalia (prostatitis, abscesos, hiperplasia, neoplasias), especialmente en zonas endémicas. Se concluye destacando la relevancia del diagnóstico temprano de los casos de dioctofimosis errática.

LITERATURA CITADA

- Bach, F. S., Klaumann, P. R. y Montiani-Ferreira, F. (2016). Paraparesis secondary to erratic migration of *Dioctophyme renale* in a dog. *Ciência Rural*, 885-888.
- Butti, M. J., Gamboa, M. I., Terminiello, J., Luna, M. F., Blanco, M. y Radman, N. E. (2016). *Dioctophyme renale*: extrarenal case description in a canine dioctofimosis of Argentina. *Neotropical Helminthology*, 10.
- Butti, M. J., Gamboa, M. I., Terminiello, J. y Radman, N. E. (2018). Dioctofimosis en un canino de 3 meses de edad: reporte de caso. *Revista Argentina de Parasitología*, 7.
- de Souza, M. S., Duarte, G. D., de Brito, S. A. P. y de Farias, L. A. (2019). *Dioctophyme renale*: Revisão. *PUBVET*, 13, 127.
- Gonçalves Hitta, V. y Ricciardi Dalmao, L. S. (2015). Relevamiento de *Dioctophyme renale* en caninos de las ciudades de Salto y Paysandú. (Tesis de grado) Universidad Nacional de La República, Facultad de Veterinaria. Montevideo, Uruguay.
- Mace, T. F. y Anderson, R. C. (1975). Development of the giant kidney worm, *Dioctophyme renale* (Goeze, 1782) (Nematoda: Dioctophymatoidea). *Canadian Journal of Zoology*, 53, 1552-1568.
- Mascarenhas, C. S., Müller, G., de Macedo, M. R. P., Henzel, A. B. D., Robaldo, R. B. y Corrêa, F. 2019. The role of freshwater fish in the life cycle of *Dioctophyme renale* in Southern Brazil. *Veterinary Parasitology: Regional Studies and Reports*, 16, 100274.
- Measures, L.N., 2001. Dioctophymatosis. In: Samuel, W.M., Pybus, M.J., Kocan, A.A. (Eds.), *Parasitic Diseases of Wild Mammals*, 2nd ed. Iowa State University Press, USA, pp. 357-364.
- Meyer, S. N., Rosso, M. y Maza, Y. E. (2016). Hallazgo de *Dioctophyme renale* en la cavidad torácica de un canino. *Revista Veterinaria*, 24, 63-65.
- Osborne, C. A., Stevens, J. B., Hanlon, G. F., Rosin, E. y Bemrick, W.J., 1969. *Dioctophyma renale* in the dog. *J.A.V.M.A.* 155, 4: 605-620.
- Paras, K. L., Miller, L. y Verocai, G. G. (2018). Ectopic infection by *Dioctophyme renale* in a dog from Georgia, USA, and a review of cases of ectopic dioctophymosis in companion animals in the Americas. *Veterinary Parasitology: Regional Studies and Reports*, 14, 111-116.
- Pedrassani, D., Hoppe, E. G. L., Tebaldi, J. H. y do Nascimento, A. A. 2009. *Chaunus ictericus* (Spix, 1824) as paratenic host of the giant kidney worm *Dioctophyme renale* (Goeze, 1782) (Nematoda: Enoplida) in São Cristóvão district, Três Barras county, Santa Catarina state, Brazil. *Veterinary Parasitology*, 165, 74-77.
- Radman, N. E., Gamboa, M. I., Butti, M. J., Blanco, M., Rube, A., Terminiello, J. y Acosta, R. M. (2017). Occurrence of dioctophymosis in canines within a riparian zone of the Río de La Plata watercourse, in Ensenada, Buenos Aires Province, Argentina. *Veterinary Parasitology: Regional Studies and Reports*, 10, 43-50.
- Stainki, D. R., Pedrozo, J. C., Gaspar, L. F., Zanette, R. A., da Silva, A. S. y Monteiro, S. G. (2011). Urethral obstruction by *Dioctophyme renale* in puppy. *Comparative Clinical Pathology*, 20, 535-537.
- Yang, F., Zhang, W., Gong, B., Yao, L., Liu, A. y Ling, H. (2019). A human case of *Dioctophyme renale* (giant kidney worm) accompanied by renal cancer and a retrospective study of dioctophymiasis. *Parasite*, 26.

Recibido: 30 de agosto de 2019
Aceptado: 21 de octubre de 2019